LES SIGNES D'ALERTE D'UN AVC*

Présentation du Pr Maurice GIROUD**

Fondation Lucien Dreyfus
reconnue d'Utilité Publique par Décret du 12 mai 1989

COMMUNICATION

INTÉRÊT PRATIQUE DE CETTE QUESTION

Les signes d'alertes peuvent dépendre de plusieurs situations : juste avant la survenue de l'AVC avec des signes prémonitoires ou lors de son installation avec des signes initiaux, par définition subtils. La notion d'un dépistage et d'un traitement précoces doit tenir compte des antécédents et des facteurs de risques vasculaires.

Un dépistage précoce est justifié par la nécessité d'effectuer le diagnostic le plus tôt possible afin d'éviter l'infarctus cérébral ou l'hémorragie cérébrale, ou pour arrêter la progression d'un infarctus cérébral car il existe un traitement efficace dans les infarctus cérébraux : la fibrinolyse. Sa fenêtre thérapeutique est cependant limitée à 3 h chez les patients de plus de 80 ans et à 4 h 30 chez les patients de moins de 80 ans.

En fait, il s'agit d'une véritable urgence thérapeutique comparable à une course contre la montre et exigeant une prise en charge en unité de soins spécialisée dite USINV. Les conséquences d'un retard de diagnostic sont qu'on observe 130 000 AVC par an en France vs 110 000 IDM, que l'AVC est la 1ère cause de handicap moteur, la 2e cause de démence et la 3e cause de mortalité.

Devant des signes prémonitoires en phase aiguë, il importe de procéder à une imagerie cérébrale afin de déterminer le mécanisme de l'AVC qui est un infarctus cérébral dans 90 % des cas et une hémorragie cérébrale dans 10 % des cas. La prise en charge en USINV sera immédiatement organisée et une fibrinolyse sera réalisée en cas d'infarctus cérébral.

La prévention secondaire est cependant efficace :
- dans les infarctus athérothrombotiques : anti-agrégants avec statine et IEC[1] puis stent,
- et dans les infarctus cardio-emboliques : AVK en cas de fibrillation atriale.

Les conséquences d'un dépistage et d'un traitement précoces sont : 20 % de décès en moins, 20 % de handicap en moins parmi les survivants, une baisse des taux de récidives grâce aux grands progrès thérapeutiques depuis 2003.

LE TERRAIN PROPICE AUX AVC

Le terrain propice est un excès pondéral chez l'enfant qui existe depuis la naissance, une mère diabétique ou une microcrânie[2, 3]. Ces facteurs sont caractéristiques des AVC des moins de 50 ans suite à une dissection ou à un athérome. Chez les sujets de 20 à 55 ans, les facteurs de risque sont la présence d'une migraine avec hypertension artérielle, d'un œdème aigu pulmonaire et de tabagisme[4]. Chez les sujets de plus de 60 ans, la présence d'un athérome est propice à la survenue d'un AVC avec comme facteurs de risque : l'hypertension artérielle dont la première cible est le cerveau, le diabète, le cholestérol, le tabagisme, la fibrillation atriale, le syndrome d'apnée du sommeil[1].

SIGNES D'ALERTE

L'événement neurologique est caractérisé par des signes d'alerte dont en premier lieu des symptômes pertinents : hémiparésie, hémianesthésie, hémianopsis latérale homonyme (HLH), phosphènes, diplopie, manque du mot, bégaiement. La survenue d'une céphalée inhabituelle si elle est accompagnée d'une mydriase unilatérale peut signifier un anévrisme, et s'il existe un syndrome de Claude Bernard-Horner unilatéral il peut s'agir d'une dissection. L'apparition d'une baisse de l'acuité visuelle ou d'une cécité, avec vision couleur sépia ou en noir et blanc peut signifier une sténose de la carotide interne. D'autres symptômes peuvent être présents : une ataxie, une apraxie ou des vertiges.

MODE D'INSTALLATION ET TRAJECTOIRE DU SYMPTÔME

Le mode d'installation des symptômes peut être :
- brutal : typique d'un AVC (utilisation de FAST)
- subaigu : par à coups, évoquant une claudication la carotide interne ou du Tronc Basilaire (TB).

Concernant la trajectoire du symptôme, il importe de se méfier d'un symptôme transitoire fréquent d'une durée de moins de 10 min dans 70 % des cas, de moins de 30 min dans 20 % des cas et de plus de 1 h chez 10 % des patients. Vingt-cinq pour cent des AVC sont précédés d'un AIT de moins de 10 min dans les quatre semaines précédentes. L'AIT peut se manifester en salves, de façon progressive ce qui peut signifier une claudication de la carotide interne ou du TB, ou à l'effort secondaire à la vasoconstriction réactionnelle à l'hyperventilation .

EXAMENS COMPLÉMENTAIRES

L'apport de l'imagerie est capital dans le diagnostic de l'AVC (figures 1 à 12).

L'apport du doppler cervical s'est avéré utile dans le dépistage de la sténose serrée supérieure à 70 % qui multiplie le risque d'AVC par 3. Le doppler est également utile dans le cas de la sténose hypo-échogène qui augmente le risque d'embolie, du flap intimal traduisant une dissection ou en présence d'un thrombus flottant.

L'ECG-Holter permet de détecter la présence d'une fibrillation atriale qui augmente par 6 le risque d'AVC. L'ETO permet de découvrir la présence de FOP-ASIA ou d'une valvulopathie.

---

* Colloque sur l'arrêt cardiorespiratoire. Fondation Dreyfus - Mulhouse, le 19 novembre 2011

** Chef de Service, Unité de soins Intensifs Neuro-Vasculaires, Réseau Télé-AVC, Registre dijonnais des AVC, CHU Dijon, 3 rue du Faubourg Raines - F-21033 Dijon cedex.

1 Le scanner : signes précoces de l'infarctus

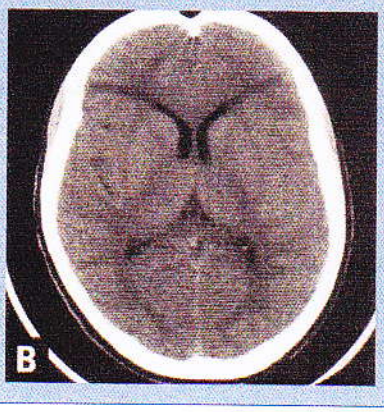

2 Aspect laminé du Noyau Lenticulaire gauche témoignant d'un infarctus cérébral débutant, pouvant bénéficier de la fibrinolyse

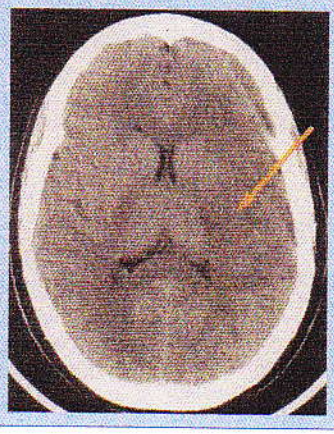

3 Trop tard !

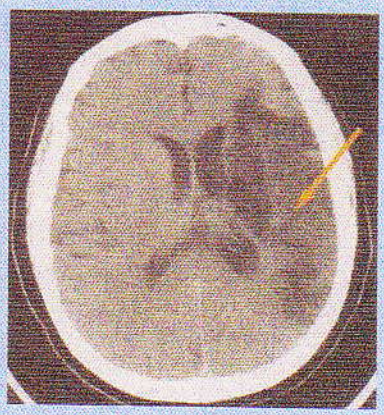

Hypersignal en IRM témoignant d'un infarctus sylvien droit constitué, contre-indiquant la fibrinolyse

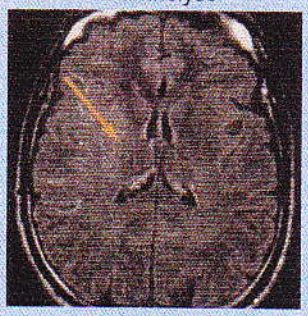

IRM-T2

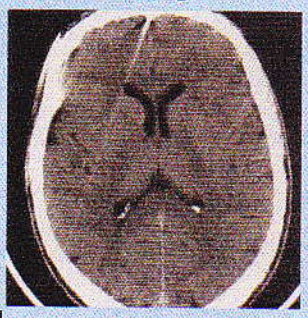

4 Scanner

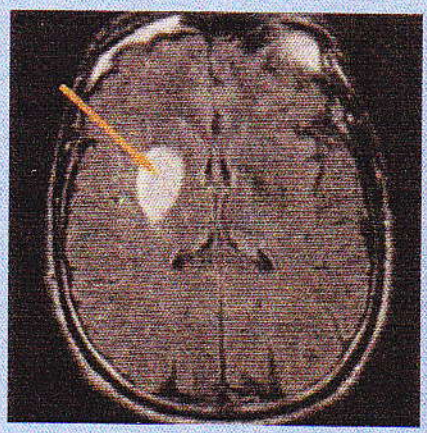

Flair

IRM-Diffusion

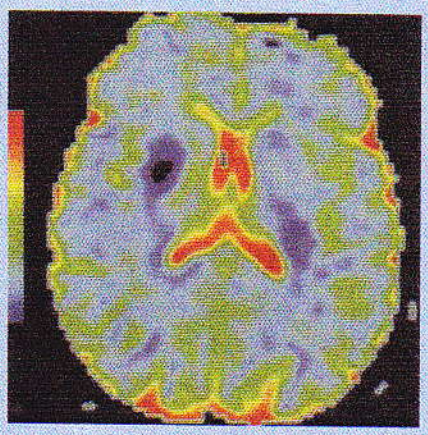

5 IRM-Perfusion

Sur le plan de la biologie, les D-Dimères sont un indicateur du risque d'embolie cardiaque alors que le dosage de la CRP est un indicateur du risque de plaque athéromateuse. En cas de suspicion ou de présence d'un AVC, la première réaction est d'alerter le SAMU-Centre 15 qui met en action l'imagerie et l'USINV en vue d'une thrombolyse. Des mesures de surveillance sur 48 h seront prises.

La fibrinolyse par rt-PA à 0.9 mg/kg dont 10 % en 5 min et 90 % en 1 h est meilleure en présence d'une embolie ou d'une plaque d'athérome. Une cause cardio-embolique est traitée par héparine puis par AVK. Les causes athéro-thrombotiques seront traitées par antiagrégants, statines, IEC ou par la pause d'un stent. Le réseau de soins et le réseau Télé-AVC ne doivent pas être oubliés.

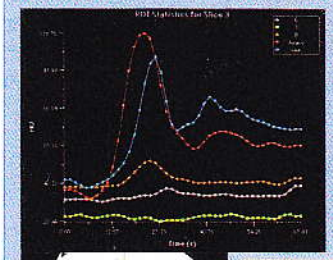

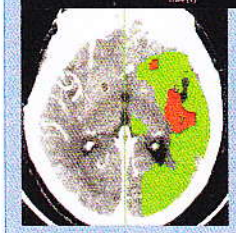

ROI Statistics for Slice 3

ROI #	CBV (ml/100g)	CBF (ml/100g/min)	MTT (s)	TTP (s)
1	15.93	98.55	7.07	66.29
2	0.62	1.67	22.19	46.19
3	16.04	354.66	2.67	21.69

6

H 71 ans, HTA; 14/11/07 : 4h45 (hémiparésie droite, aphasie) ; 8h15 NIH : 17 au SAU Fibrinolyse
20 min : MID
40 min : MSD
65 min : démutisation
J2 : NIH = 5

En rouge : zone de l'infarctus constitué
En vert : zone de pénombre à réhabiliter par la fibrinolyse

7

Artère sylvienne dense = embolie cardiaque

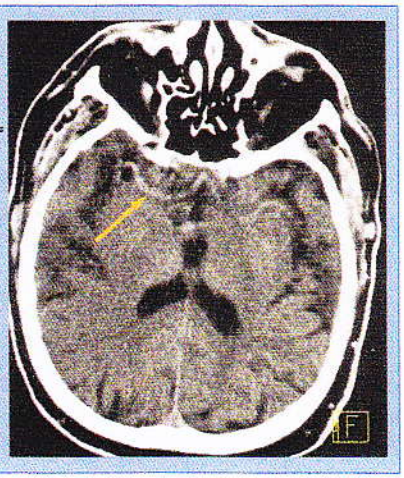

8

Sténose serrée CI

9

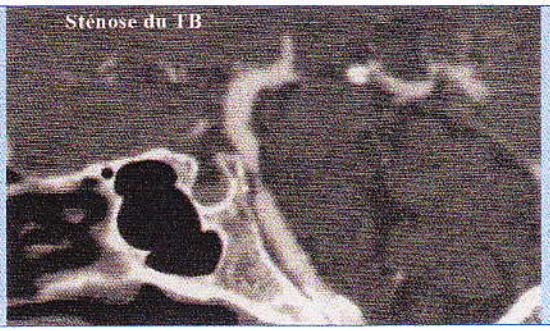

10

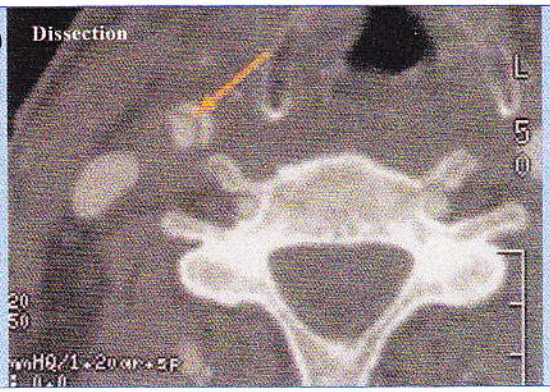

11

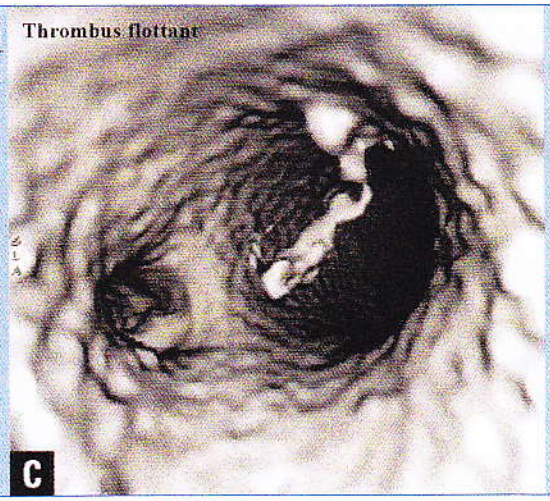

12

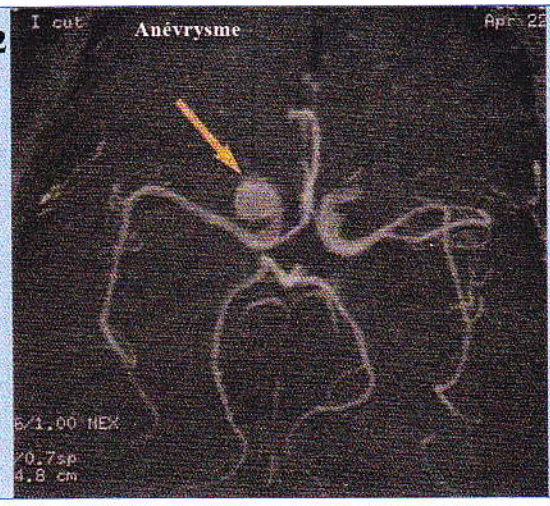

CONCLUSION

Sur Dijon entre 2004 et 2010, on constate une stabilité des taux d' incidence des AVC alors qu'ils auraient dû augmenter avec le vieillissement de la population[5], ce qui témoigne de l'efficacité de la prévention primaire.

Par contre, on constate un recul de l'âge de survenue des AVC de plus de 4 ans chez l'homme et de plus de 8 ans chez la femme[6], démontrant que la prévention primaire retarde l'apparition des complications de l'athérome. Le taux de mortalité a baissé de 20 % en 6 ans, le taux de handicap de 10 % en 6 ans et le taux de récidives de 16 %, démontrant le rôle de la prise en charge dédiée des AVC et de leur prévention secondaire.

Le service de neurologie du CHU de Dijon a obtenu le 1er prix des Victoires de la Médecine en 2010.

RÉFÉRENCES

1. ROTHWELL PM, GILES MF, CHANDRATHEVA A, et al. Effect of urgent treatment of TIA and minor stroke on early recurrent stroke (Express Study): A prospective population-based segmential comparison. Lancet Neurology 2007;6:953-60.
2. HOWARD G, FEIGIN V. Advances in population studies 2007 Stroke 2008;39:283-5.
3. RATHBONE R, COUNSELL SJ, KAPELLOU O, et al. Perinatal cortical growth and childhood neurocognitive abilities. Neurology 2011;77(16):1510-7.
4. TZOURIO C, TEHINDRAZANARIVELO A, IGLESIS S, et al. Case-control study of migraine and risk of ischaemic stroke in young women. BMJ 1995;310:830-3.
5. BÉJOT Y, AOUBA A, DE PERETTI C, et al. Time trends in hospital-referred stroke and transient ischemic attack: results of a 7-year nationwide survey in France. Cerebrovasc Dis 2010;30(4):346-54.
6. RAFFE F, JACQUIN A, MILLERET O, et al. Evaluation of the possible impact of a care network for stroke and transient ischemic attack on rates of recurrence. Eur Neurol 2011;65(4):239-44.

♦ ♦ ♦

ABSTRACT

A multicentre, randomized, double-blinded, placebo-controlled Phase III study to investigate EXtending the time for Thrombolysis in Emergency Neurological Deficits (EXTEND)

MA H, PARSONS MW, CHRISTENSEN S, CAMPBELL BC, CHURILOV L, CONNELLY A, YAN B, BLADIN C, PHAN T, BARBER AP, READ S, HANKEY GJ, MARKUS R, WIJERATNE T, GRIMLEY R, MAHANT N, KLEINIG T, STURM J, LEE A, BLACKER D, GERRATY R, KRAUSE M, DESMOND PM, MCBRIDE SJ, CAREY L, HOWELLS DW, HSU CY, DAVIS SM, DONNAN GA; the EXTEND investigators

Cerebrovasc Dis 2011;33(2):116-22

Background and hypothesis: Thrombolytic therapy with tissue plasminogen activator is effective for acute ischaemic stroke within 4·5 h of onset. Patients who wake up with stroke are generally ineligible for stroke thrombolysis. We hypothesized that ischaemic stroke patients with significant penumbral mismatch on either magnetic resonance imaging or computer tomography at three- (or 4·5 depending on local guidelines) to nine-hours from stroke onset, or patients with wake-up stroke within nine-hours from midpoint of sleep duration, would have improved clinical outcomes when given tissue plasminogen activator compared to placebo.

Study design: EXtending the time for Thrombolysis in Emergency Neurological Deficits is an investigator-driven, Phase III, randomized, multicentre, double-blind, placebo-controlled study. Ischaemic stroke patients presenting after the three- or 4·5 h treatment window for tissue plasminogen activator and within nine-hours of stroke onset or with wake-up stroke within nine-hours from the midpoint of sleep duration, who fulfil clinical (National Institutes of Health Stroke Score ≥4-26 and prestroke modified Rankin Scale <2) will undergo magnetic resonance imaging or computer tomography. Patients who also meet imaging criteria (infarct core volume <70 ml, perfusion lesion : infarct core mismatch ratio >1·2, and absolute mismatch >10 ml) will be randomized to either tissue plasminogen activator or placebo.

Study outcomes: The primary outcome measure will be modified Rankin Scale 0-1 at day 90. Clinical secondary outcomes include categorical shift in modified Rankin Scale at 90 days, reduction in the National Institutes of Health Stroke Score by 8 or more points or reaching 0-1 at day 90, recurrent stroke, or death. Imaging secondary outcomes will include symptomatic intracranial haemorrhage, reperfusion and or recanalization at 24 h and infarct growth at day 90.

Source : National Stroke Research Institute, Florey Neuroscience Institutes, Austin Health, University of Melbourne, Heidelberg Heights, Victoria, Australia; Department of Medicine, Monash Medical Centre, Monash University, Clayton, Victoria, Australia.

♦ ♦ ♦